



M Ű E G Y E T E M 1 7 8 2

**Budapesti Műszaki és Gazdaságtudományi Egyetem**  
Villamosmérnöki és Informatikai Kar  
Egészségügyi mérnök szak

Rajnai Richárd

# **PLASZTIKAI SEBÉSZET, MELLNAGYOBBITÁS**

BUDAPEST, 2022

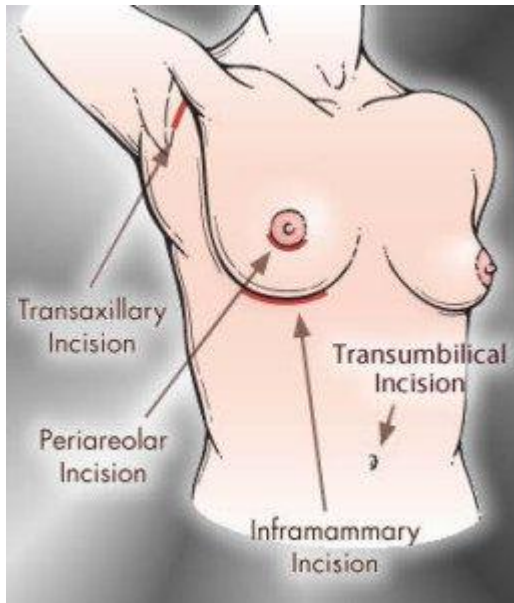
# 1 Bevezetés

Az esztétikai célú emlőnagyobbítás, más néven augmentációs emlőplasztika műtéténél implantátumot, azaz alloplastikus anyagot ültetünk be a mell volumenének növelésére, és a szebb emlőforma elérése érdekében. Ez az egyik leggyakoribb esztétikai plasztikai sebészeti műtét.

1895-től kezdődően kezdtek el kísérletezni a mellel nagyobbítással. Kezdetekben kísérleteztek saját zsír, paraffin és szilikon injektálásával. Ezeknek a műtéteknek magas volt a komplikációk száma, saját zsírnál felszívódás és kitapintható csomók megjelenése volt tapasztalható az alloplastikus anyagoknál pedig fájdalmas csomók és ciszták jelentek meg, sőt még halálos áldozata is volt. Ezek után próbálkoztak különböző anyagokból készült szivacsok beültetésével is, azonban a ma ismert feltölthető protézisek elődjét csak 1965-ben vezették be azonban ezek még koránt sem voltak hibátlanok. Ekkoriban különféle töltőanyaggal próbálkoztak, mint pl.: dextránoldat, sóoldat, szilikongél ezen kívül előfordul, hogy antibiotikumot vagy szteroidot is adagoltak hozzá.

A tévhittel ellentétben a szilikon nem mérgező, azonban az implantátum kiszakadása esetén helyi irritációt okozhat idegentest mivolta miatt.[2] A szervezetbe kétféleképpen juthat szilikon az implantátum kiszakadásával vagy minimális szivárgással (ez kb. 1-2g).

## 2 Az implantátum behelyezési módjai



1. ábra

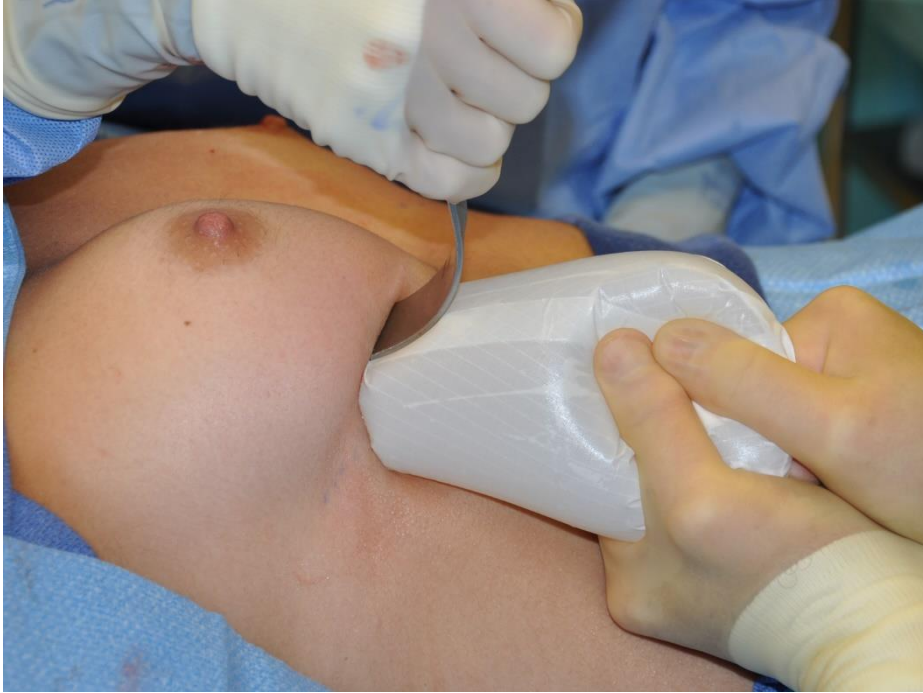A mellimplantátum 4 helyről helyezhető be ezek pedig a mell alsó része (inframammary), hónalj (transaxillary), bimbóudvar (periareolar), köldök (transumbilical). A különböző behelyezési módszereknek megvannak a maga előnyei és hátrányai.

A mell alatti részen helyezik be a legtöbb implantátumot, erről a részről akár mekkora behelyezhető azonban egy pár centis (2-4cm) heg keletkezni fog a beavatkozás után. Idegi sérülés előfordulás nem igazán gyakori és elkerüli a tejtermelő mirigyállományt is. (2. ábra)

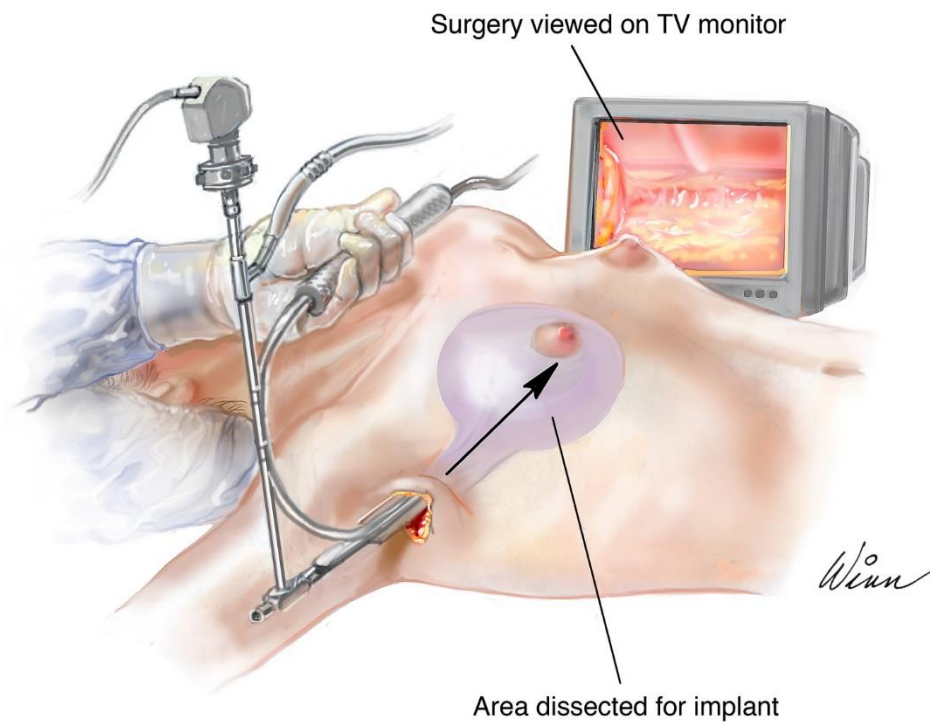
A hónalj felől történő beavatkozás esetén nagyon jó esztétikai eredmény várható legkevésbé feltűnő heg fog keletkezni, azonban komplikációk fellépése esetén ha nem tudják megoldani endoszkópos módszerrel a problémát akkor szükséges a mell alatti submammaris redő felvágása (előző módszer). Nehézkes a beültetés és olyan sportolók számára nem javasolt akik erős felkari munkát végeznek. (3. ábra)

A bimbóudvari behelyezésnél az alsó ív körül ejtik meg a bemetszést. A heg jól gyógyul nehezen észrevehető, néha teljesen láthatatlan. Hátránya, hogy átlag 15%-ban fordul elő idegsérülés a túl agresszív és éles preparálás miatt, sérülhet a mirigyállomány és. megvan az esélye, hogy a műtét után a mellbimbók helyzete eltérő lesz. Nagyobb implantátumok nem helyezhetők be ezzel a módszerrel. (4. ábra)

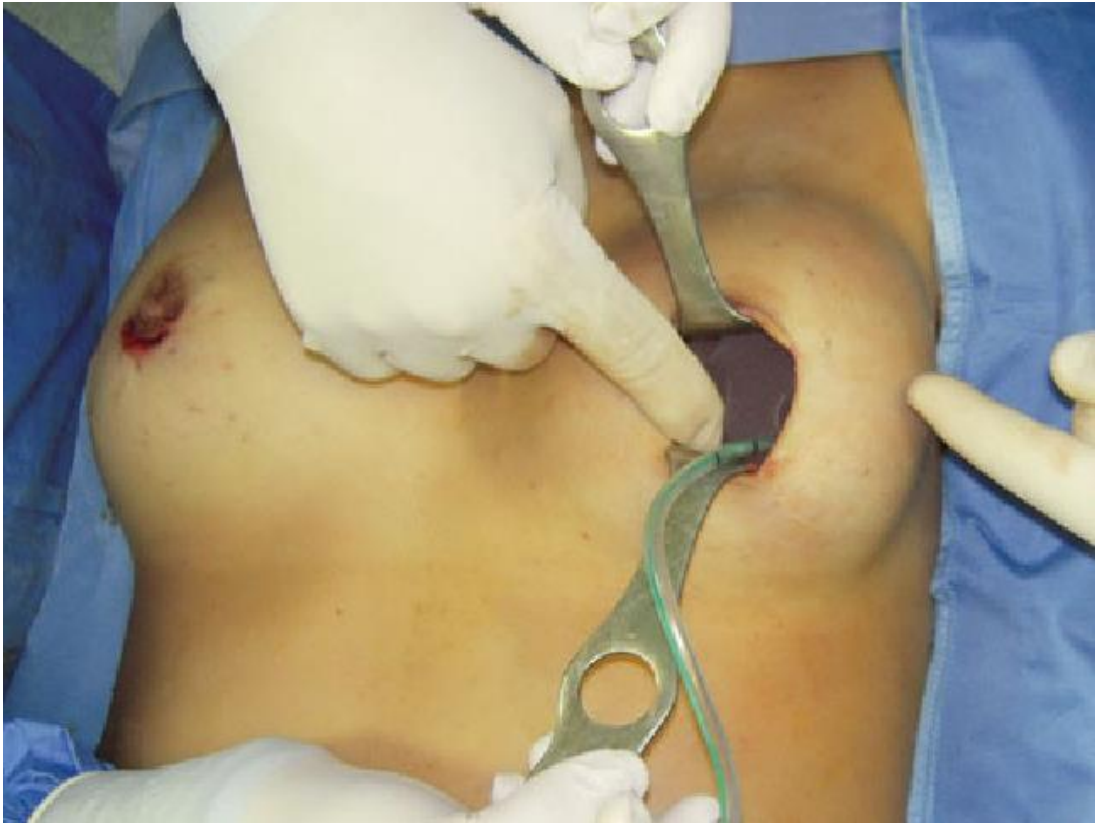A köldök felőli beültetésnél a hason végeznek egy bemetszést és egy kis alagutat alakítani ki a mellék felé. A mellel érintetlenül hagyja ezáltal a mirigyállomány és az idegek nem sérülnek. Ilyen módszerrel kizárólag sóoldattal töltött implantátumokat tudnak behelyezni. Komplikációk esetén a legtöbb esetben a mell alatti részt vágják fel, mivel nem megoldható a köldök felől. A többihez képest nagyobb az esélye az implantátum elcsúszásának. (5. ábra) [1][3]



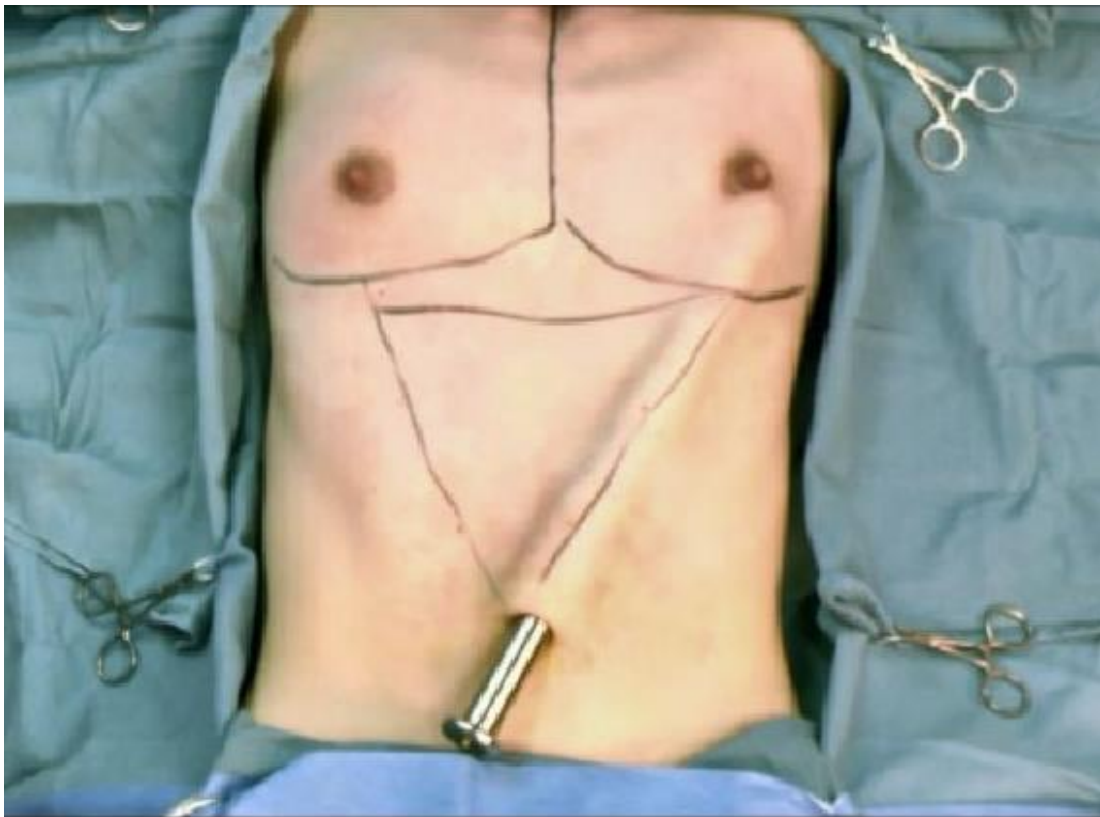
2. ábra



3. ábra



4. ábra



5. ábra

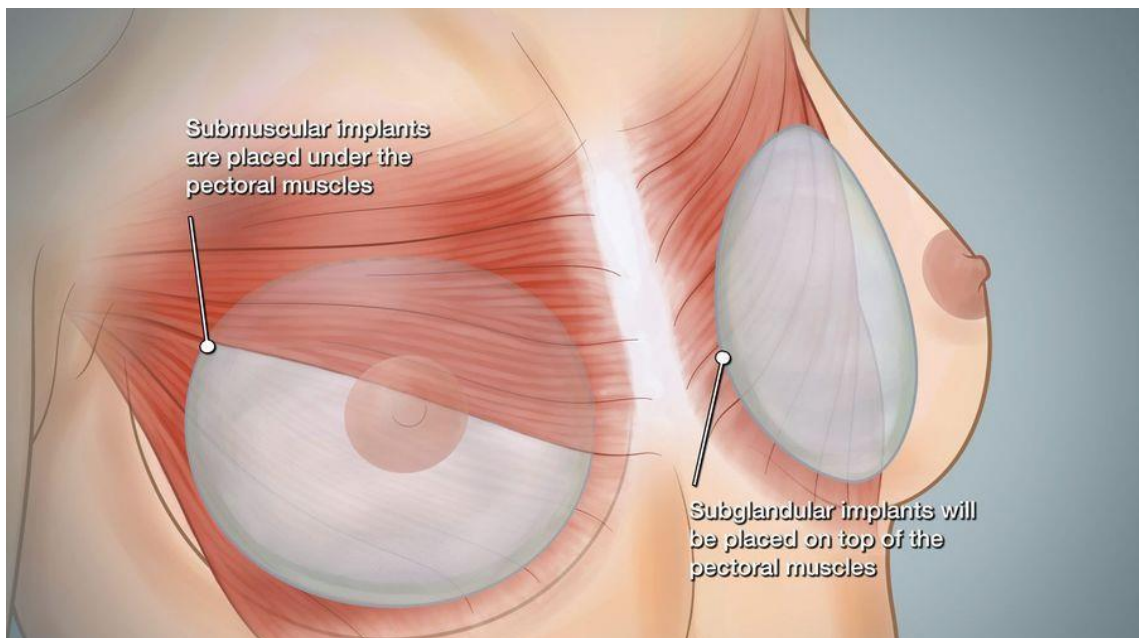
### 3 Az implantátum helye

Helye szerint az implantátum lehet mirigyállomány alatti (subglandular), izom alatti (submuscular) és félig izom félig mirigyállomány alatti (partialis submuscular).

A mirigyállomány alá a legkönnyebb beültetni, könnyű korrigálni és a kissé lógó melleket szebbé teszi. Hátránya, hogy az implantátum körvonala ennél a módszernél látszódik a legjobban. (6. ábra jobb oldala)

Az izom alatti behelyezésnél a musculus pectoralis maior (nagy mellizom) és a m. serratus (fűrészizom) alá kerül az implantátum. A körvonala sokkal kevésbé látható és tapintható azonban izommozgás hatására elmozdulhat. Az idő elteltével a mell megereszkedik azonban az izom alá behelyezett implantátum nem így kialakulhat egy kettős mell.

A félig izom félig mirigyállomány alá helyezett implantátumok felső széle nagyon természetes látványt ad a mellredőt pedig oda helyezik ahová akarják. Hátrányként említendő, hogy a beültetéséből adódóan az implantátum lefelé könnyel elmozdulhat. (6. ábra bal oldala) [1]




6. ábra

## 4 Implantátumok

Különböző implantátumok érhetőek el a piacon, melyek mérete, formája, felszíne és anyaga különböző. Tartalmuk alapján lehetnek sóoldattal, szilikongéllal, PVP-vel, biokonotikus géllal vagy vegyes dupla falú implantátumok melyek általában a külső rész sóoldattal a belső pedig szilikongéllal töltöttek. A felületük lehet sima, texturált vagy polyurethan habbal borított. Formájuk szerint mondhatjuk alacsony vagy magas profilúnak ill. csepp alakú is létezik.

Ökölszabályként elmondható, hogy kb. 200cc jelent egy kosárbeli növekedést.

A beültetés után hónapok vagy évek után kialakulhat a tokképződés folyamata amely során a szervezet egy kemény tokot von az implantátum köré amely rendkívül könnyen tapintható. [1]



7. ábra

## 5 Összefoglalás

Úgy gondolom már mindenki hallott a mellnagyobbító műtétről, azonban sokan nem néznek jobban utána. Azért választottam ezt a témát, mert kíváncsi voltam a részleteire ennek a népszerű beavatkozásnak.

Összességében bemutattam az implantátumok különböző behelyezési és elhelyezési módjait. Képekkel illusztráltam az egyes metódusokat a könnyebb érthetőség kedvéért. Ezek után bemutattam az implantátumok különböző fajtáit.



## 6 Irodalomjegyzék

[1] Könyv: Esztétikai plasztikai sebészet (Dr. Ivanics György)

[2]<https://szepseged.hu/szilikon-mergezes-es-szilikonmell-betegseg-tevhit-vagy-valosag/>

[3]<https://www.drscanderson.com/guide-to-choosing-the-right-incision-for-breast-augmentation/>

[4]<https://www.swancenteratlanta.com/blog/what-size-breast-implants-do-i-need-to-go-up-one-cup/>